

SERVIZIO SANITARIO REGIONALE
EMILIA-ROMAGNA
Azienda USL di Bologna



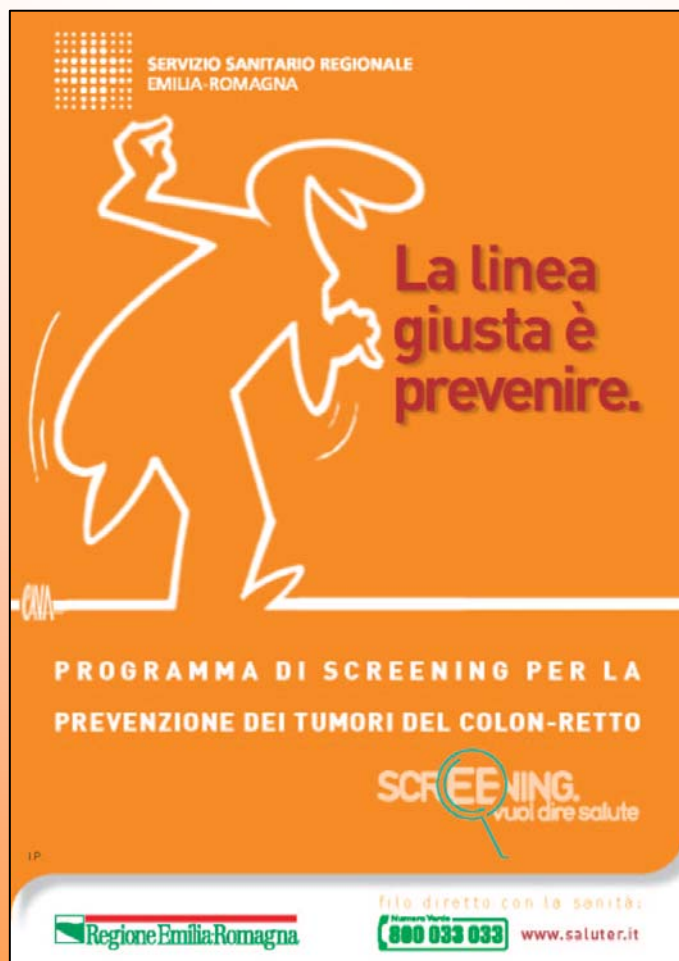Diagnosi istopatologica delle lesioni precancerose del colon-retto: proposta per uno SLIDE SEMINAR multicentrico

P. BACCARINI, F. PEDICA, V. EUSEBI

Sezione di Anatomia Patologica “M. Malpighi” Università di Bologna,

Ospedale Bellaria, AUSL Bologna

AVVIO DEI PROGRAMMI DI SCREENING



Necessità di meglio definire gli standard diagnostici nelle lesioni polipose del colon, in particolare negli adenomi di **alto grado o cancerizzati**, per le disparità interpretative esistenti e per l'importante impatto nella scelta terapeutica.



- Proposta di *Slide Seminar* multicentrico in ambito SCCR
- Risultati di un test di prova

Bologna \Rightarrow una lunga tradizione di *Slide Seminars*

- **SS intitolato al Dr. Vittorio Tison**

Iniziato nel **1979** dal Prof. J.Rosai con sede a Faenza e poi trasferito a Bologna (presso O. Bellaria): riunione mensile tra i patologi della maggior parte dei servizi di Anatomia Patologica della Regione (ed altri provenienti da La Spezia, Genova, Pesaro, Ancona, Monselice).

- **SS regionale per il Controllo di Qualità nella Patologia Mammaria da Screening**

Coordinato dal Prof. Eusebi (membro del gruppo per il controllo di qualità europeo nello screening mammografico) con cadenza annuale dal **1993** al 1999, con cadenza semestrale dal 2000 ad oggi. Partecipano i patologi della RER ed inoltre Cuneo, Castelfranco V., Monselice, Ascoli Piceno, Roma.

CUNEO

CASTELFRANCO V.

MONSELICE

PIACENZA

PARMA

REGGIO E.

MODENA

FERRARA

BOLOGNA

IMOLA

RAVENNA

FORLÌ

CESENA

RIMINI

GENOVA

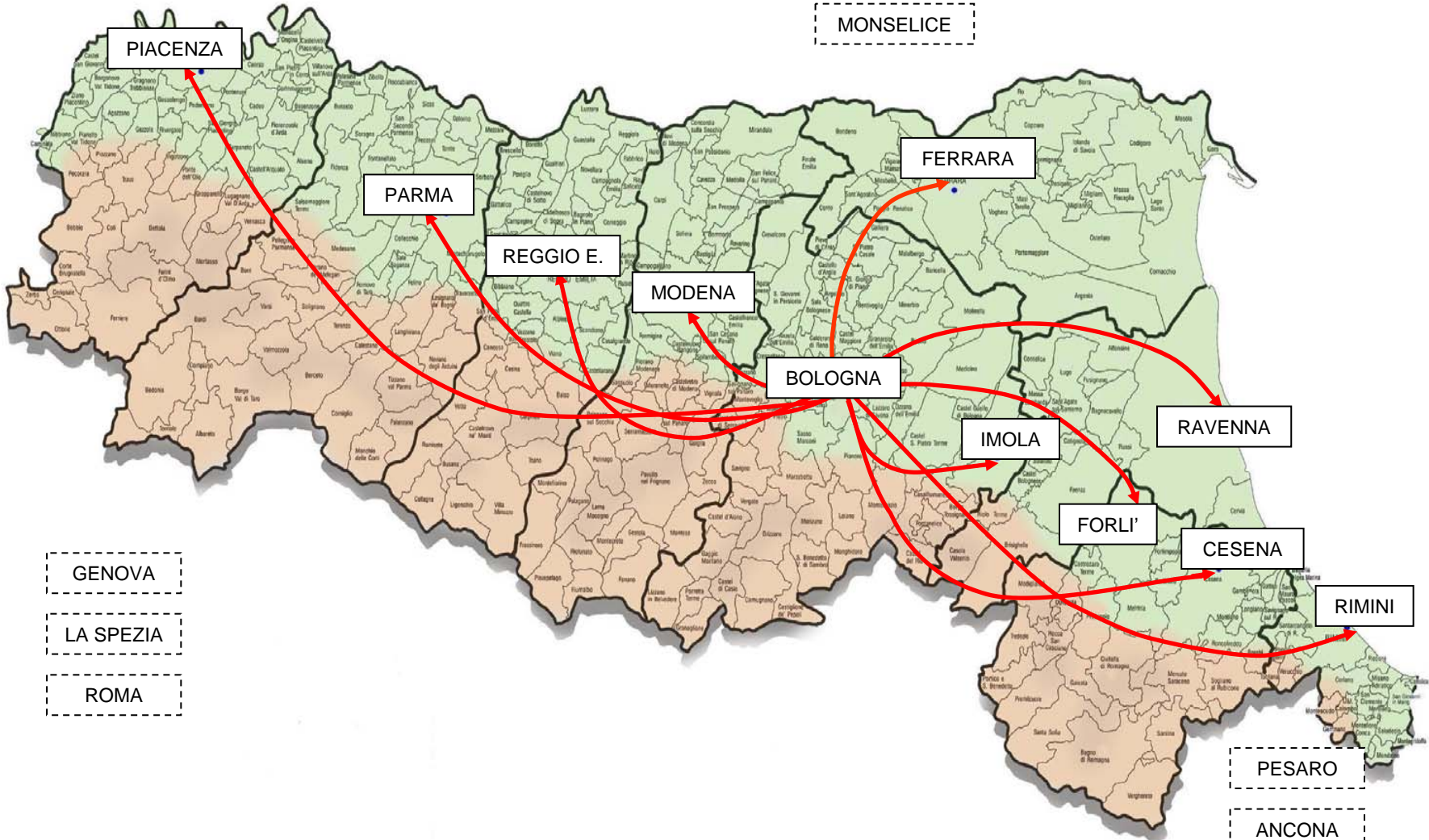
LA SPEZIA

ROMA

PESARO

ANCONA

ASCOLI P.

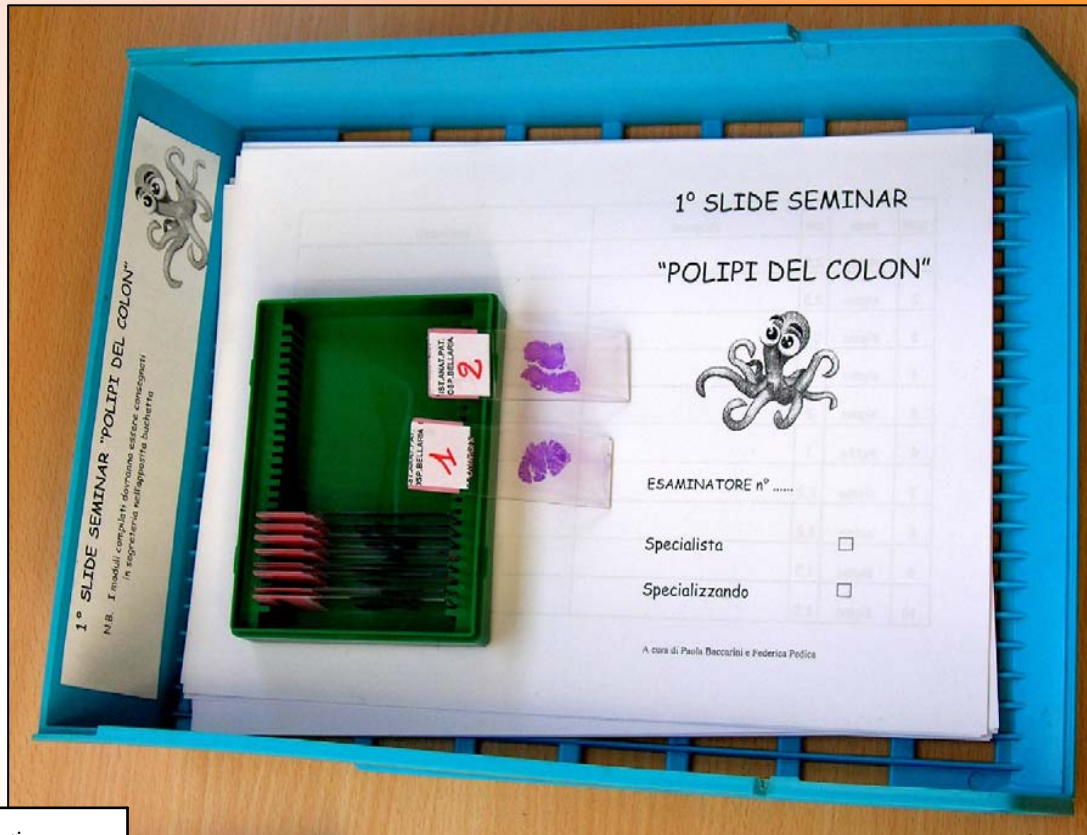

“Test di prova”

- selezione di 10 lesioni (da polipectomia endoscopica) comprendenti da forme non neoplastiche (es: polipo infiammatorio) fino all' adenoma cancerizzato (pT1), con prevalenza di lesioni ad alto grado
- allestimento set di vetrini
- coinvolgimento patologi dell' Ospedale Bellaria



**a green
box for
polyps'
fox!**



caso	sede	cm	diagnosi	commenti
1	sigma	2,5 cm		
2	sigma	2,5 cm		
3	sigma	0,6 cm		
4	sigma	1,0 cm		
5	sigma	2,0 cm		
6	retto	1,0 cm		
7	sigma	2,2 cm		
8	colon	1,2 cm		
9	sigma	1,5 cm		
10	sigma	1,8 cm		

**ogni patologo del Servizio
(P1-P7) ha compilato
anonimamente un foglio con
una griglia prestampata per
la diagnosi ed eventuali
commenti.**

Caso XX

Caso XX	P 1	P 2	P 3	P 4	P 5	P 6	P 7
Adenocarcinoma infiltrante (pT1)							
Ad. con displasia di alto grado*							
Ad.con displasia di basso grado							
Adenoma serrato							
Polipo iperplastico							
Altro							

*comprende displasia severa, adk in situ, adk intramucoso

Concordanza osservata: 71,4%(5/7)

Caso XY

Caso XY	P 1	P 2	P 3	P 4	P 5	P 6	P 7
Adenocarcinoma infiltrante (pT1)							
Ad. con disp. di alto grado*							
Ad. con displ. di basso grado							
Adenoma serrato							
Polipo iperplastico							
Altro							

*comprende displasia severa, adk in situ, adk intramucoso

Concordanza osservata: 57,1%(4/7)

“Reliability in the classification of advanced colorectal adenomas”

Terry MB et al *Cancer Epidemiol Biomarkers Prev* 11(7): 660-3, 2002

K=0,14-0,69 sul grado di displasia; **K=0,48** sul tipo di adenoma

**“Inter-observer agreement on histological diagnosis of colorectal polyps:
The APACC study ”** Yoon H et al *Gastroenterol Clin Biol* 26(3): 220-4, 2002

K=0,34 sul grado di displasia; **K=0,46** sul tipo di adenoma

**“Interobserver agreement in the histological diagnosis of colorectal polyps.
The experience of the multicenter adenoma colorectal study (SMAC)”**

Costantini M et al. *J Clin Epidemiol* 56 (3): 209-14, 2003

K=0,54 sul grado di displasia; **K=0,34** sul tipo di adenoma

RISULTATI DEL TEST DI PROVA

CRITICITA' DIAGNOSTICHE

- 1. terminologia**
- 2. gradazione della displasia**
- 3. valutazione dell'architettura villosa**
- 4. adenoma serrato**

1) terminologia

Frequente utilizzo di termini ambigui: adenocarcinoma in adenoma (infiltra?); displasia lieve-moderata ma focalmente o superficialmente grave; cancerizzazione superficiale; adenocarcinoma in situ, intramucoso.etc

“Documento di consenso per la diagnosi isto-patologica delle lesioni tumorali e pretumorali del colon-retto” preparato dai patologi della Regione Emilia Romagna
(www.saluter.it/colon/documentazione.htm)

“Diagnosi anatomo-patologica negli screening del carcinoma coloretale: indicazioni” preparato dai patologi GISCoR
(Risio M. et al: *Pathologica* 2006; 98: 171-174)

WHO !



2) gradazione della displasia

“Il grado diagnostico della displasia in un adenoma è basato sulla componente più altamente displastica osservata, indipendentemente dalla sua estensione nel tessuto adenomatoso “

Resistenza ad accettare come dominante una componente percentualmente molto bassa

Fonte di un grande numero di disaccordi nella comparazione delle diagnosi


3) valutazione dell' architettura villosa

- Scarsa attenzione nella valutazione della componente villosa

concordanza osservata dividendo gli adenomi in due categorie (tubulari vs tubulo-villosi e villosi) è risultata circa del 50% (K=0,43)

Eppure la presenza di una componente villosa fa entrare l' adenoma nella categoria ad alto grado (diverso FU rispetto a quelli a di basso grado!!!)





4) Riconoscimento degli adenomi serrati

D.D. con i polipi iperplastici (diverso FU)

Recente introduzione di nuovi termini:

Adenoma serrato sessile (ASS)

Adenoma serrato tradizionale (AST)

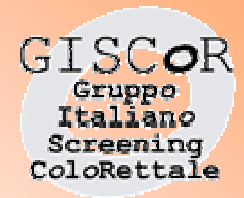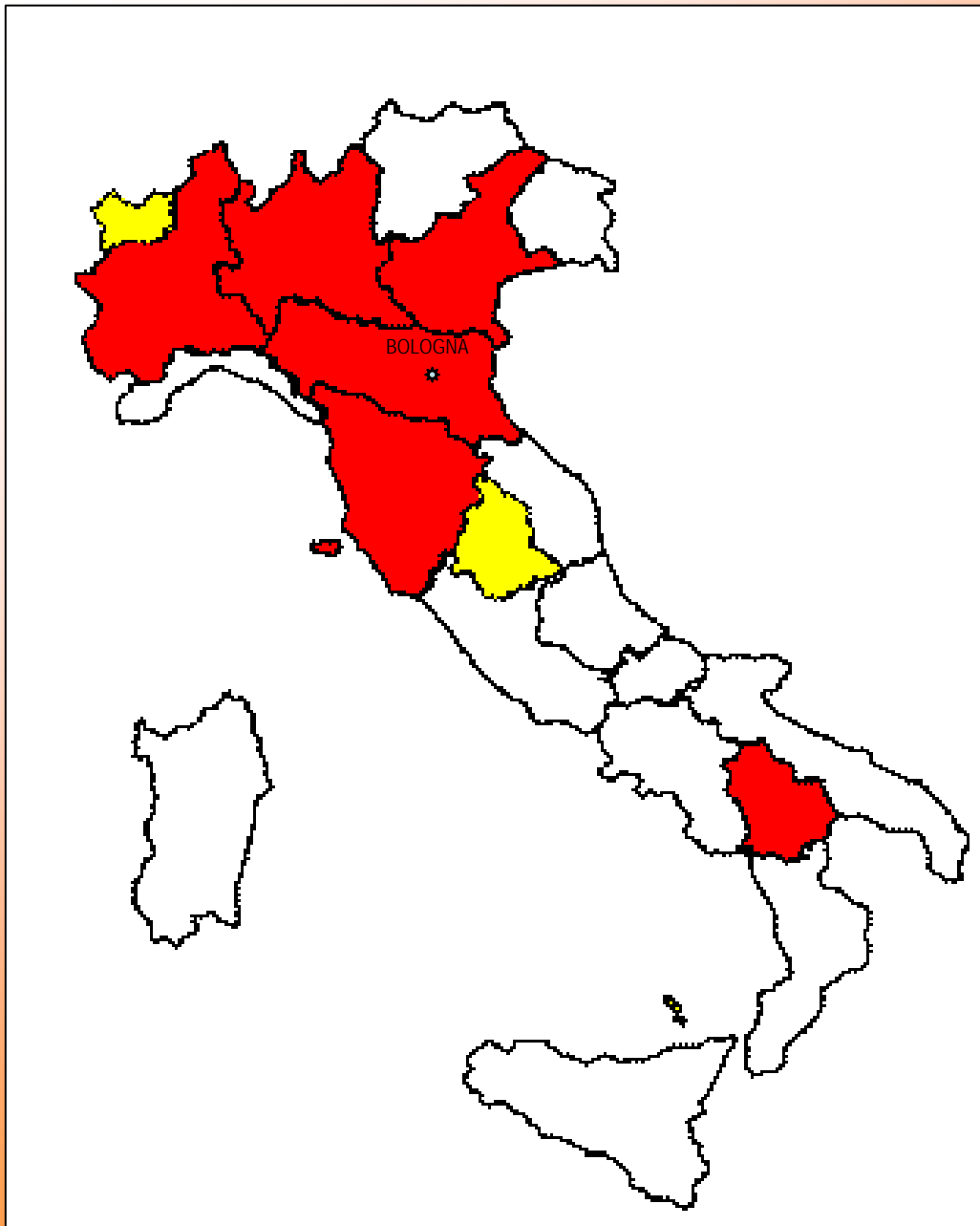
Torlakovic E. et al: “Morphologic reappraisal of serrated colorectal polyps” *Am J Surg Pathol* 2003; 27: 65-81.

CRITICITA' ORGANIZZATIVA




necessità di utilizzare tabelle a risposta multipla predeterminata, al fine di superare il problema interpretativo e fare una valutazione statistica (Kappa)

...IN CONCLUSIONE

I risultati ottenuti confermano la necessità di implementare la concordanza diagnostica tra i patologi che sono coinvolti nei programmi di screening.



www.giscor.it

	Programmi attivati al 2005
	Programmi attivati al 2006
	Progetti in fase di attivazione



**GRAZIE
PER L'ATTENZIONE**

Paola Baccarini
Sezione di Anatomia Patologica
Ospedale Bellaria
Via Altura 3, 40136 Bologna
E-mail: paola.baccarini@ausl.bo.it
www.anatpat.unibo.it

